

обстановкой необходимо на месте организовать карантин и проводить тщательное вирусологическое, серологическое и клинико-эпизоотологическое исследования. Также мы считаем, что необходима тщательная обработка судов и самолетов против насекомых — переносчиков заболевания.

Закончить исследование можно словами академика РАСХН И.А. Бакулова: «В настоящее время существует всеобщий глобальный риск заноса любого возбудителя абсолютно в любую точку мира» [2].

Литература

1. Гугушвили Н.Н., Сенченко Б.С. Инфекционные и инвазионные болезни животных. С.-П.: Гиордр, 2001.
2. Бакулов И.А. Эпизоотическая ситуация в мире по особо опасным экзотическим болезням и меры по предупреждению их заноса в РФ. Курск, 1996.
3. Гуленкин В.М. Эпизоотическое прогнозирование особо опасных болезней // Ветеринария, 2001.
4. <http://vet73.ulgov.ru> - Управление ветеринарии Правительство Ульяновской области.

## **СПОСОБ ЛЕЧЕНИЯ ПЕРЕЛОМОВ КОСТЕЙ У ЖИВОТНЫХ С ПОМОЩЬЮ МАТЕРИАЛА «ЛИТАР»**

Д.С. Золотухин – 5 курс, факультет ветеринарной медицины

Научные руководители: научный сотрудник Ю.В. Пичугин, д.б.н., профессор С.Н. Золотухин

Межкафедральный центр ветеринарной медицины

ФГОУ ВПО «Ульяновская государственная сельскохозяйственная академия»

В процессе лечения патологии костной ткани в медицинской практике используются различные виды костной пластики, каждая из которых имеет свои преимущества и недостатки. Наиболее часто используется аутокостная пластика. Важнейшими преимуществами аутокостной пластики являются абсолютная тканевая совместимость, отсутствие опасности внесения в организм экзогенного инфекционного начала и отсутствие реакции «трансплантат-хозяин». Недостатками аутокостной пластики, являются ограниченный замещаемый объем, дополнительная травматизация и кровопотеря с донорской раны, также послеоперационные рубцы.

Вполне оправдано применение биodeградируемых материалов, которые за определенный период времени резорбируются в организме, а на их месте формируется новая здоровая костная ткань. К ним относятся натуральные костные имплантаты, материалы на основе альгинатов или коллагена и фосфатов кальция и гидроксосолей биогенных элементов [1].

В последние годы имеет место активное внедрение в медицинскую практику различных кальций-фосфатных материалов [2-4]: «Коллапан», «Церасорб», «Хронос», «Остим», «ЛитАр».

**Цель** работы - исследование репаративной регенерации костной ткани при несвежих переломах конечностей у животных.

**Материал и методы.** Нами использовался материал «ЛитАр» при лечении перелома костей у собаки. Биоматериал «ЛитАр» включен в государственный реестр медицинских изделий РФ (Регистрационное удостоверение № ФС 01263011/3308-06 от 05 июля 2006г.). По составу

материал близок к костной ткани: коллаген (белок) – 20–30% и гидроксилapatит ( $\text{Ca}_{10}(\text{OH})_2(\text{PO}_4)_6$ ) – 70–80% вес, не обладает антигенной активностью, не отторгается, обладает большой скоростью биодеградации, составляющей 15 – 20 дней, при этом резорбция ауто-, аллокости происходит в течение года и более. Материал имеет 70% пористости, что обеспечивает его быструю васкуляризацию в зоне операции (12 – 15 дней).

Необходимо отметить, что после укладки кусочков материала «ЛитАр», снижается кровоточивость. По данным авторов препарата «ЛитАр», он с успехом применяется для тампонады кровоточащих ран туловища и конечностей, для остановки кровотечения мягких тканей головы, кровотечений из синусов твердой мозговой оболочки, при ликворрее. Гемостатический эффект основан на агрегации тромбоцитов на разветвленной сети коллагеновых волокон пластины [5,6].

**Результаты исследований.** В поликлинику Межкафеджрального центра ветеринарной медицины УГСХА поступила собака-кобель, в возрасте двух лет, весом 7,5 кг породы шпиц. Владельцы животного обратились за ветеринарной помощью через неделю после травмы животного. До этого момента сразу после травмы (попадание лапы в решетку ливневой канализации) лапа была иммобилизирована импровизированной шиной. На рентгенографии выявлен перелом лучевой и локтевой костей левой передней конечности в нижней трети со смещением. После предоперационной подготовки, выполнено оперативное вмешательство: чрескостный остеосинтез спицами Киршнера с введением в область перелома материала «ЛитАр» через небольшой разрез. На следующий день после операции собака вела активно, не отказывалась от приема пищи, свободно передвигалась, прихрамывая на поврежденную конечность.

Через 3 недели после операции произведен рентгенологический контроль. На снимке отмечались признаки неполной консолидации перелома. Через 28 дней – рентгеноконтроль: признаки консолидации перелома. Спицы удалены. Животное свободно передвигается на всех конечностях с признаками незначительной хромоты на поврежденную конечность. Через 5 недель хромота практически полностью исчезла

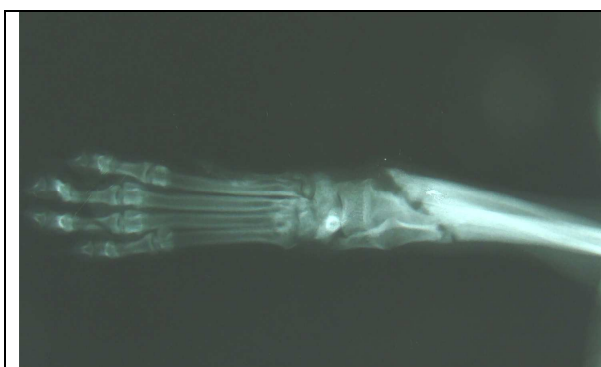


Рис. 1. Рентгенография левой передней конечности на момент обращения (через 2 недели после травмы).

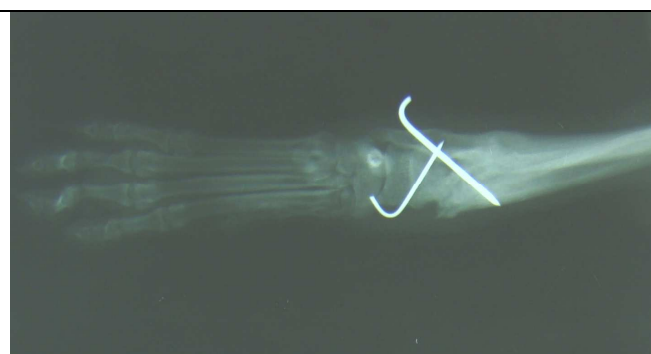


Рис. 2. Рентгенография левой передней конечности через 28 дней с момента операции (перед удалением спиц).

Клинический пример 2: вид животного – кот, возраст – 1,5 года, порода – британский вислоухий, вес – 2,5 кг. Владелец животного обратился за вет.помощью 05.04.2009 года. При внешнем осмотре животного установлено локальная болезненность правой б/берцовой кости, деформация, отек данной области, нарушений чувствительности не выявлено. После предполагаемой травмы прошло около 12 часов. На рентгенографии выявлен перелом б/берцовой кости в средней трети правой голени с незначительным смещением. Животное после предоперационной подготовки прооперировано: открытая репозиция, остеосинтез аппаратом внешней фиксации и проволочным серкляжом. Животное отпущено домой. Со слов владельца животного признаков отказа от еды не было. Животное вело себя активно. Со второго дня после операции животное передвигалось на 4 конечностях с нагрузкой на оперированную конечность. Контрольный рентгеновский снимок на 14 сутки. Аппарата демонтирован на 26 сутки с момента операции. Животное активно, свободно передвигается на 4-х конечностях без проявлений хромоты. Фото и рентгеноконтроль прилагаются.

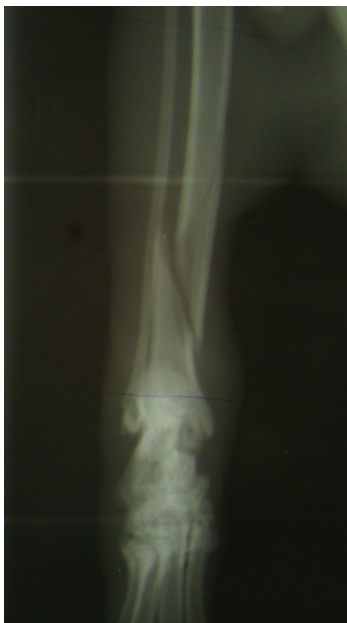

Рис. 3. Рентгенография правой задней конечности (в момент обращения).




Рис. 4. Остеосинтез правой задней конечности аппаратом внешней фиксации.

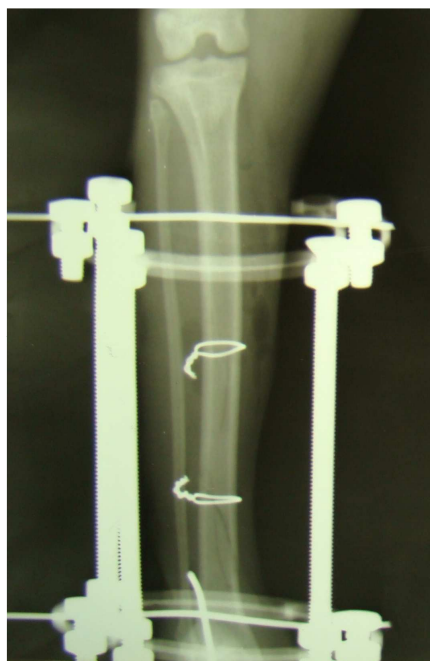

Рис. 5. Рентгенограмма во время операции.

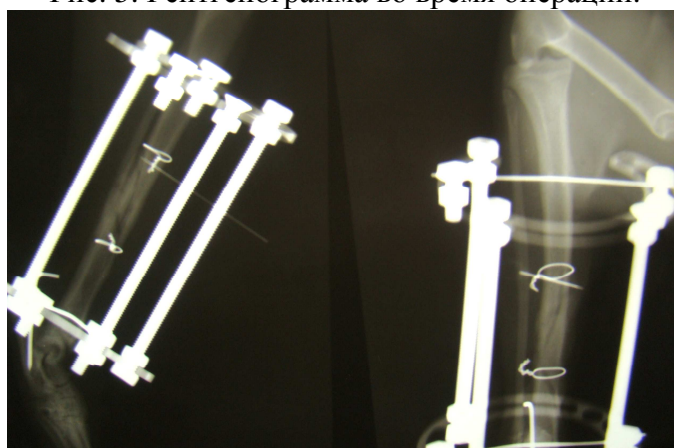


Рис. 6. Рентгенограмма через 26 дней после операции (перед демонтажем аппарата).

**Выводы.** Исходя из результатов лечения животного, можно сделать вывод, что применение материала «ЛитАр» при лечении переломов костей у животных вполне оправдано, так как материал стимулирует консолидацию перелома, не давая при этом побочных эффектов.

#### Литература

1. Литвинов С.Д., Ершов Ю.А. Материаловедение 2000; 7: 34-38.
2. Берченко Г.Н. Биоактивные кальций-фосфатные материалы (КФМ) и стимуляция репаративного остеогенеза. Сборник тезисов «Биоимплантология на пороге XXI века». Симпозиум по проблемам тканевых банков с международным участием. М., 2001. С. 37-38.
3. Litvinov S. D. et al. //Actualites en biomateriaux. – Paris, 2000. – Vol. 5. – P. 343-347.
4. Краснов А.Ф., Литвинов С.Д. Медицинская практика применения материала «ЛитАр»: история и реальность // Ортопедия, травматология и ортопедия (Харьков). – 2003. - №3. – С. 136 – 142.
5. Краснов А.Ф., Глухов В.Ф., Литвинов С.Д. и др. Применение материала «ЛитАр» для замещения постостеомиелитических дефектов длинных трубчатых костей // Вестник травматологии и ортопедии им. Н.Н. Приорова, - 2004. - № 4. – С.76 – 79.
6. Куликов А.Н., Литвинов С.Д. Имплантационный материал «ЛитАр» и сочетанная травма // Медицинский вестник МВД. – 2006. - №2 (20).