

**КОМПЛЕКСНОЕ ЛЕЧЕНИЕ КОШЕК, БОЛЬНЫХ
ГЕПАТИЧЕСКИМ ЛИПИДОЗОМ**

Марьин Е.М., доктор ветеринарных наук, доцент,

тел. 8(8422) 55-95-34, evgenimari@yandex.ru

Ермолаев В.А., доктор ветеринарных наук, профессор,

тел. 8(8422) 55-95-34, ermwa@mail.ru

Марьина О.Н., кандидат биологических наук, доцент,

тел. 8(8422) 55-95-34, oksa-marina@mail.ru

Сапожников А.В., кандидат ветеринарных наук, доцент,

тел. 8(8422) 55-95-34, alex_ul_vet77@mail.ru

Ляшенко П.М., кандидат ветеринарных наук, доцент,

тел. 8(8422) 55-95-34, pavel-l76@mail.ru

ФГБОУ ВО Ульяновский ГАУ

Днекешев А.К., кандидат ветеринарных наук, доцент,

тел. 87776453598, dnekeshev62@mail.ru

ЗКИТУ Западно-Казахстанский инновационно-

технологический

университет

***Ключевые слова:** печень, кошка, липидоз, кровь, терапия, гепатопротекторы.*

В данной статье представлены результаты визуального скрининга гепатического липидоза у кошек. В результате проведенных исследований установлено, что при первичном приеме регистрировали существенную потерю веса, рвотные и диарейные процессы, сменяющиеся запорами; атрофия мышц; депрессивное состояние; желтушность или цианоз видимых слизистых оболочек. При ультразвуковом обследовании печени отмечали бугристые края, экзогенность смешанного характера, в паренхиме визуализировались гипреэхогенные, гипоэхогенные очаги, паренхима умеренна

васкуляризованна. В крови отмечали существенное повышение количества лейкоцитов. Использованное комплексное лечения липидоза печени способствовало восстановлению клинических и гематологических показателей у животных.

Печень играет важную роль в процессах пищеварения, абсорбции, метаболизма и накопления питательных веществ. Кроме того, она обеспечивает детоксикацию организма, катаболизм и выведение многих токсинов, гормонов и ксенобиотиков. Декомпенсация функций печени, в свою очередь, приводит к интоксикации, нарушению пищеварения, баланса жидкости и процессов метаболизма [1]. Липидоз (жировая гепатодистрофия) – заболевание, обусловленное нарушением обмена липидов и повышенным их накоплением в печени [2]. При липидозе кошек отмечают стеноз гепатоцитов, что приводит к вторичному холестазу, вследствие сдавливания мелких внутрипеченочных холангиол. Липидоз кошек регистрируется как первичное, а чаще – вторичное заболевание. Причины, способствующие развитию липидоза печени, разнообразны и недостаточно ясны. Развитие липидоза может вызывать нарушение в кормлении (перекорм), гиподинамия, стрессовые ситуации, приводящие к длительному отказу от пищи, но чаще всего это сопутствующие заболевания, которые приводят к нарушениям функционирования органа. Учитывая то, что лечение липидоза является многоступенчатым комплексным мероприятием, следует тщательно проводить выбор препаратов, которые будут влиять на восстановление функций печени и в целом на исход лечения [3].

Цель работы – провести изучить эффективность комплексного лечения кошек, больных гепатическим липидозом.

Материал и методы исследований.

Экспериментально-клинические исследования проведены на базе Межкафедрального научного центра ветеринарной медицины ФГБОУ ВО Ульяновский ГАУ. Для организации исследований были сформированы 2 группы животных (кошек) по 5 голов в каждой, в соответствии с принципами парных аналогов. Диагноз на «гепатический липидоз» ставили на основании анамнестических данных, визуального осмотра, УЗИ-обследования и результатов морфо-биохимических показателей крови у поступающих на прием животных. Отбор проб крови осуществляли из латеральной подкожной плюсневой вены, до начала лечения, спустя 30-е и 60-е сутки от начала лечения. Исследование морфологических показателей крови проводили на гематологическом анализаторе Micro CC 20- Plus, биохимические показатели на анализаторе Vet Scan 2. При ультразвуковом исследовании печени исследовали органы малого таза, начиная с мочевого пузыря, матки. Далее против часовой стрелки в сагиттальном и трансверсальном сканировали исследуемую почку, надпочечники, селезенку, левую долю поджелудочной железы. Затем устанавливали датчик в области мечевидного хряща грудной кости и начинали исследовать желудок, печень, желчный пузырь, желчные протоки, далее против часовой стрелки исследовали противоположную почку, затем в тонкий и толстые отделы кишечника. В норме печень гипэхогенна по сравнению с окружающими органами, гомогенна, умеренной васкуляризации, желчный пузырь умеренно наполнен анэхогенным содержимым, холедох не расширен. Края

печени ровные, четкие, орган не выходит за предел реберной дуги.

В контрольной группе использовали следующую схему:

- Инфузия с постоянной скоростью раствора Рингера-Локка. Вводили раствор со скоростью 8...10 мл/час в течение 24 часов, 3 дня подряд. Далее оценивали уровень гидратации, когда пациент регидратировался уменьшали объем введения раствора. Вводили по 60 мл 2 раза в день, со скоростью 20 мл/час 3 дня подряд

- Ондансетрон вводили внутримышечно по 1 мг/кг животного, 1 раз в день, наблюдали общее состояние пациента в течение суток. Если рвота присутствовала во второй половине дня, повторяли введение. Курс введения длился 5 дней.

- Гепатовет вводили перорально по 1 мл/ 3кг живой массы пациентов, 2 раза в день, после приема корма. Курс приема гепатопротектора осуществляли в течение 2...3 месяцев.

В опытной группе использовали следующую схему:

- инфузия с постоянной скоростью раствора Стерофундин. Вводили раствор со скоростью 8...10мл/час в течение 24 часов, 3 дня подряд. Далее оценивали уровень гидратации, когда пациент регидратировался уменьшили объем введения раствора. Вводили по 60 мл 2 раза в день, со скоростью 20 мл/час 3 дня подряд

- Серения, вводили по 0,1 мл на 1 мл живой массы животного, внутривенно в течение 5 дней.

- Урсосан, перорально, 250 мг, разводили с водой в объеме 6 мл, задавали перорально по 1 мл, после приема корма, в течение 2...3 месяцев.

Полученный цифровой материал подвергали статистической обработке на компьютерной программе «Statistika 6».

Результаты исследований.

При клиническом обследовании у больных животных отмечали продолжительное отсутствие аппетита, часто длительностью в несколько недель; быстрая и значительная потеря веса (больше 25% от обычной массы тела); рвота; диарейные процессы, сменяющиеся запорами; атрофия мышц; депрессивное состояние; желтушность или цианоз видимых слизистых оболочек.

По мере прогрессирования заболевания появляются признаки тяжелой дисфункции печени, такие как печеночная энцефалопатия (слюнотечение, ступор, угнетение) и нарушение свертывания крови – эти симптомы свидетельствуют о наличии тяжелых осложнений. При печеночной недостаточности прогноз осторожный или неблагоприятный.

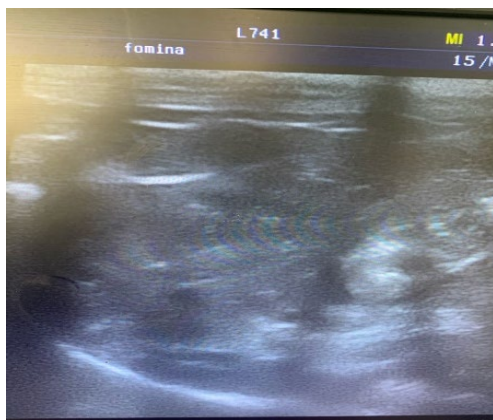

Рисунок 1 - Сонография печени в продольном сечении. Визуализируем смещенную экзогенность с локальными бугристыми краями

При непосредственном УЗИ-скрининге мы выявляли у пациентов следующие УЗ признаки гепатического липидоза: расположение органа типичное, края бугристые, эхогенность смешанного характера, в паренхиме визуализируются гиперэхогенные, гипозоногенные очаги, паренхима умеренно васкуляризована. Желчный пузырь типичного расположения, заполнен анэхогенным содержимым, холедох не расширен, осадка, камней и других образований в полости органа не визуализируются, стенка органа утолщена у 3 пациентов, на 0,4 мм, при норме до 1 мм.

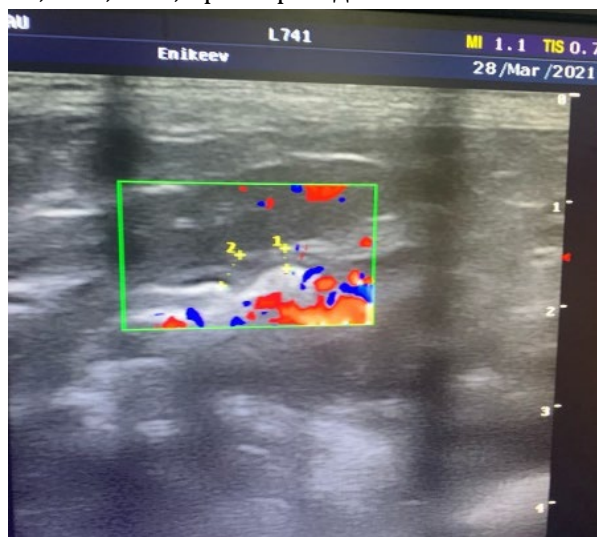


Рисунок 2 - Сонография при цветовом доплеровском картировании сосудов печени

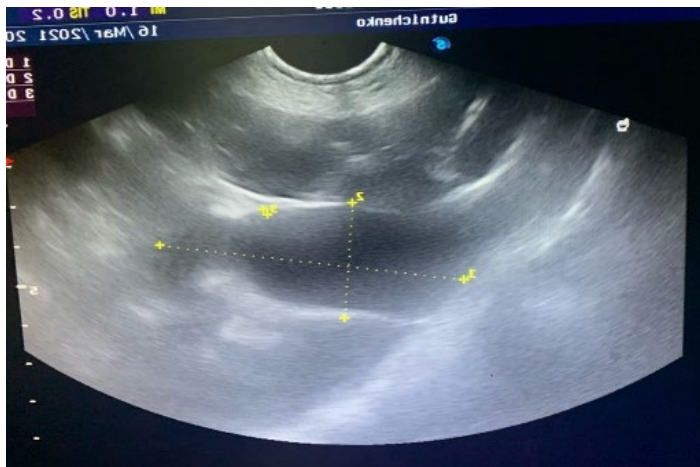


Рисунок 3 - Сонография печени с проекции желчного пузыря.

Визуализируем гиперэхогенные включения в паренхиме органа

Таблица 1 - Морфологические показатели крови у кошек, больных гепатическим липидозом (n=5, M±m)

Показатель	Сроки исследования				
	До начала лечения	На 30-е сутки после начала лечения		На 60-е сутки после начала лечения	
		Контрольная группа	Опытная группа	Контрольная группа	Опытная группа
Эритроциты, $10^{12}/л$	7,7±0,70	7,06±0,7	7,3±0,5	7,6±0,5	7,8±0,7
Гемоглобин, г/л	129,2±17,2	121,0±17,4	122,4±20,0	132,2±4,9	145,2±5,1
Лейкоциты, $10^9/л$	26,4±1,60	21,3±1,30	20,9±0,60	16,5± 1,3	16,3± 1,9
Гематокрит, %	44,5±0,80	36,16±3,6	37,5±0,8	44,3±3,5	43,28±3,0
Тромбоциты, $10^9/л$	329,0±73,3	331,4±102,0	335±73,78	384±58,8	301±9,6

Из таблицы 1 видно, что содержание эритроцитов спустя 30 суток после начала лечения снижалось у всех животных, так в контрольной группе снижение составило – 8,3%, в опытной группе на 5,2%, на 60-е сутки после начала лечения отмечали тенденцию к увеличению у всех подопытных животных. Изменения содержания гемоглобина носили подобный характер, так на 30-е сутки после начала лечения регистрировали снижение, соответственно в контрольной группе на 6,3% и в опытной группе на 5,3%, в дальнейшем через 2 месяца отмечали повышение в среднем на 2,3...12,4%. Количество лейкоцитов спустя месяц после начала лечения снижались на 19,3% в контрольной группе и на 20,8% в опытной группе, при этом снижение уровня «белых клеток» крови было отмечено и на 60-е сутки, так снижение в среднем составило – 37,5...38,3%.

Таким образом, проведенные исследования подтверждают развитие жирового гепатоза у кошек на основании клинического состояния животных и УЗИ-скрининга. Полученные данные показателей морфологического состава крови до начала лечения свидетельствуют о развитии воспалительного процесса в организме животных, предпринятое лечение способствует снижению тяжести поражения печени у кошек, на что указывает снижение количества лейкоцитов во всех подопытных группах. Необходимо отметить, что восстановление животных, больных гепатическим липидозом происходило быстрее в опытной группе.

Библиографический список:

1. Чернявская, А.А. Применение корма Purina Veterinary DIETS® EN GASTROENTERIC* в комплексе с терапией заболеваний печени у кошки породы британская

вислоухая / Чернявская А.А. // VetPharma. - 2014. - № 5 (21). - С. 25-26.

2. Вилковыский, И.Ф. Современный подход к лечению опухолей печени у собак и кошек / И.Ф. Вилковыский // Ветеринарная медицина. – 2009. – № 4. – С.23–25

3. Йин, С. Полный справочник по ветеринарной медицине мелких домашних животных/ С. Йин// Пер. с англ. – М.: ООО ««Аквариум-Принт», 2008. – 1024 с.

COMPLEX TREATMENT OF CATS, PATIENTS HEPATIC LIPIDOSIS

**Marin E. M., Ermolaev V. A., Marina O. N., Sapozhnikov A.V.,
Lyashenko P. M., Dnekeshev A. K.**

Key words: liver, cat, lipidosis, blood, therapy, hepatoprotectors.

This article presents the results of visual screening of genetic lipidosis in cats. As a result of the conducted studies, it was found that at the initial intake, significant weight loss, vomiting and diarrheal processes, followed by constipation, muscle atrophy, depression, jaundice or cyanosis of the visible mucous membranes were recorded. Ultrasound examination of the liver revealed lumpy edges, mixed echogenicity, hyperechoic and hypoechoic foci were visualized in the parenchyma, and the parenchyma was moderately vascularized. There was a significant increase in the number of white blood cells in the blood. The used complex treatment of liver lipidosis contributed to the restoration of clinical and hematological parameters in animals.