

УДК 639+664

DOI 10.18286/1816-4501-2019-4-76-82

ГИСТОЛОГИЧЕСКАЯ ХАРАКТЕРИСТИКА КИШЕЧНИКА АФРИКАНСКОГО КЛАРИЕВОГО СОМА (*CLARIAS GARIEPINUS*) НА ФОНЕ ИСПОЛЬЗОВАНИЯ ПРОБИОТИКА «СПОРОТЕРМИН»

Романова Елена Михайловна, доктор биологических наук, профессор, заведующая кафедрой «Биология, ветеринарная генетика, паразитология и экология»

Спирина Елена Владимировна, кандидат биологических наук, доцент кафедры «Биология, ветеринарная генетика, паразитология и экология»

Любомирова Васелина Николаевна, кандидат биологических наук, доцент кафедры «Биология, ветеринарная генетика, паразитология и экология»

Романов Василий Васильевич, кандидат технических наук, доцент, заведующий кафедрой «Информатика»

ФГБОУ ВО Ульяновский ГАУ

432017, г. Ульяновск, бульвар Новый Венец, 1; тел. 8(8422)55-23-75;

e-mail: elspirin@yandex.ru

Ключевые слова: индустриальная аквакультура, африканский клариевый сом, пробиотики, гистология, кишечник.

В индустриальной аквакультуре при высоких плотностях посадки за счет высокого органического загрязнения метаболитами отмечается высокий уровень бакобсеменности среды и тканей рыб. Для снижения уровня патогенной и условно-патогенной микробиоты используют пробиотики. В статье приведены результаты исследований применения и влияния пробиотика «Споротермин» на структурные и функциональные особенности кишечника рыб при выращивании африканского клариевого сома (*Clarias gariepinus*). В статье описаны результаты гистологических исследований по воздействию пробиотика «Споротермин» на клетки и ткани кишечника рыб. Анализ гистологической структуры и документирование проводили с помощью исследовательского моторизованного универсального микроскопа Axio Imager.M2 (Carl Zeiss, Германия). По итогам проведенных исследований были установлены различия в особенностях строения кишечника рыб, выращенных с использованием пробиотика «Споротермин» и без него. Так, у рыб, не получавших пробиотик, отмечалась общая тенденция изменения слизистой кишечника, проявлялся отек мышечного слоя стенки кишечника и серозной оболочки. Было выявлено истончение ворсинок, уменьшение их протяженности и ветвления, нарушение строения и деструкция. У африканских клариевых сомов, получавших пробиотик «Споротермин», такие патологические изменения в тканях кишечника отсутствовали. Проведенные исследования показали эффективность применения пробиотика «Споротермин» для профилактики нарушений в тканях и клетках кишечника. Бактерии *Bacillus subtilis* и *Bacillus licheniformis*, входящие в состав пробиотика «Споротермин», нормализуют структуру кишечного микробиоценоза, обеспечивающего пристеночное пищеварение. За счет восстановления равновесия в кишечном нормоценозе снижается количество условно-патогенных и патогенных микроорганизмов, вызывающих патологические изменения тканей кишечника.

Исследования выполнялись при поддержке РФФИ, проект 18-016-00127.

Введение

Сегодня все больший спрос получает продукция аквакультуры. Современные технологии выращивания объектов аквакультуры позволяют увеличить объем производства продукции

рыбоводства, снизить ее себестоимость, повысить автоматизацию производства. Использование объектов аквакультуры позволяет получить экологически безопасную продукцию, свободную от инвазий. Одним из перспективных объ-

ектов аквакультуры является клариевый сом (*Clarias gariepinus*). Это быстрорастущий вид, мясо которого содержит важнейшие жирные кислоты [1].

Выращивание рыб в условиях индустриальной аквакультуры часто сопровождается высокими плотностями посадки, сбоями в очистке воды, кроме того, возможна неполная поедаемость кормов – все это приводит к изменению гидрохимического режима и увеличению токсических продуктов жизнедеятельности рыб. Органические вещества, содержащиеся в воде, способствуют развитию патогенной микрофлоры, которая проникает через жабры в кровь рыб и обеспечивает инфицирование внутренних органов. Бактериальные заболевания приводят к снижению иммунитета и увеличению патологии, что может вызвать гибель рыб. Поэтому для интенсификации производства объектов аквакультуры необходимо рациональное кормление, основанное на применении высокоэффективных комбикормов и повышение степени их усвоения. В настоящее время для выращивания физиологически полноценной рыбы большое значение имеют биологически активные вещества, в число которых входят пробиотики [2, 3] – это препараты, содержащие в своём составе живые микробные культуры. Использование пробиотиков направлено на профилактику и лечение заболеваний, связанных с коррекцией микроценоза кишечника рыб. Пробиотики используют при адаптации после стресса (пересадке рыб, резком изменении температуры воды, использовании антибиотиков и т.д.), так как они увеличивают устойчивость организма рыб к патогенным микроорганизмам; улучшают работу пищеварительной системы рыб за счет дополнительной выработки ферментов в желудочно-кишечном тракте рыб [4-6]. Пробиотики обеспечивают регулирование микробиоценоза желудочно-кишечного тракта, способствуют усвоению питательных веществ, тем самым, снижают кормозатраты, поскольку усвоение кормов происходит эффективнее [7]. Согласно исследованиям Американской Академии Микробиологии [8, 9] установлено, что пробиотики оказывают противoinфекционное, иммунномодулирующее воздействие на организм, препятствуя проникновению в организм патогенных микроорганизмов, обеспечивая защиту от воздействий окружающей среды. Под действием пробиотиков происходит стимуляция моторики кишечника, улучшаются его экскреторные функции [10-12]. Штаммы бактерий, входящие

в состав пробиотика, вступают во взаимосвязь с бактериями кишечника, способствуя выделению метаболитов, которые влияют на иммунитет, пищеварительную и гормональную системы [13, 14].

В число эффективных пробиотиков последнего поколения входит «Споротермин», содержащий в своем составе бактерии *Bacillus subtilis* и *Bacillus licheniformis*. Пробиотик «Споротермин» оптимизирует обмен веществ рыб, снабжая биологически активными и строительными веществами, способствует качественному перевариванию пищи. Препарат «Споротермин» показал эффективность в отношении широкого спектра микроорганизмов, вызывающих инфекционные заболевания рыб [1, 7].

Использование пробиотика «Споротермин» в составе комбикормов при выращивании клариевых сомов в условиях индустриальной аквакультуры позволяет снизить уровень условно-патогенной микрофлоры в органах и тканях рыб, избежать повышенной бакобсеменности рыб.

Целью работы являлось определение гистологических особенностей кишечника африканского клариевого сома (*Clarias gariepinus*) на фоне использования пробиотика «Споротермин» при выращивании в индустриальной аквакультуре.

Объекты и методы исследований

Исследования проводились в Лаборатории экспериментальной биологии и аквакультуры Ульяновского ГАУ. Материалом для исследования послужили самки африканских клариевых сомов (*Clarias gariepinus*). Рыба содержалась в автономных рыбоводных модулях объемом 3 м³. Температура воды во всех бассейнах поддерживалась на уровне 26 °С, содержание кислорода в воде было не ниже 4 мг/л. Рыбам экспериментальной группы в корма вводили пробиотик «Споротермин», который из расчета 4 г на 1 кг вводили в корма.

Изготовление гистопрепаратов кишечника и их анализ осуществлялся в научно-исследовательском центре фундаментальных и прикладных проблем биоэкологии и биотехнологии ФГБОУ ВО «УлГПУ им. И.Н. Ульянова». Объем выборки составил – по 3 особи из каждой группы.

Забор материала проводили в 10% нейтральный забуференный формалин. Изготовление срезов проводили стандартным методом [15], препараты окрашивали гематоксилином Майера-эозином и покрывали монтирующей средой Sub-X Mounting medium (Leica, США).

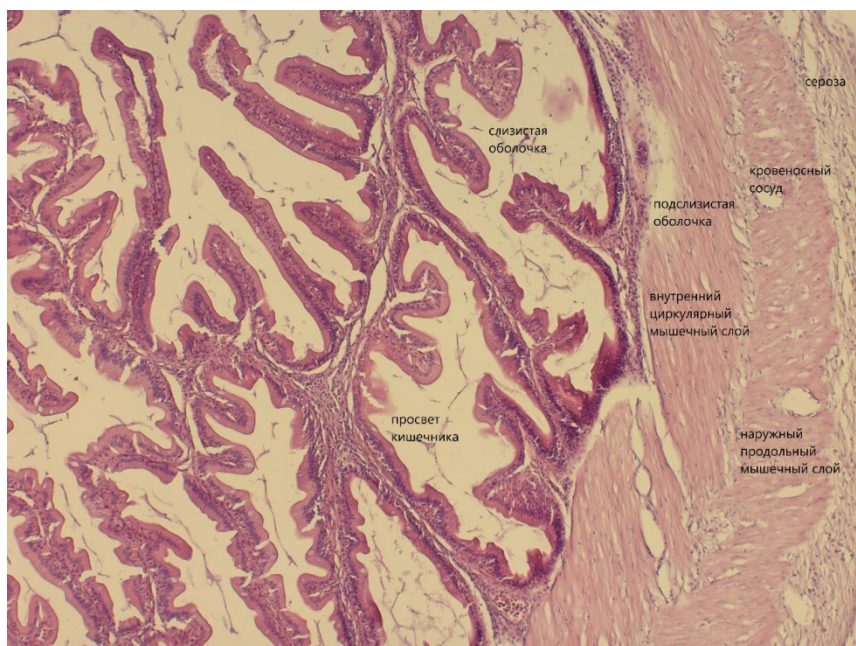


Рис. 1 - Строение стенки кишечника африканского клариевого сома (*Clarias gariepinus*). Эксперимент. Окраска – гематоксилин-эозин. Увеличение окуляр х10 объектив х10.

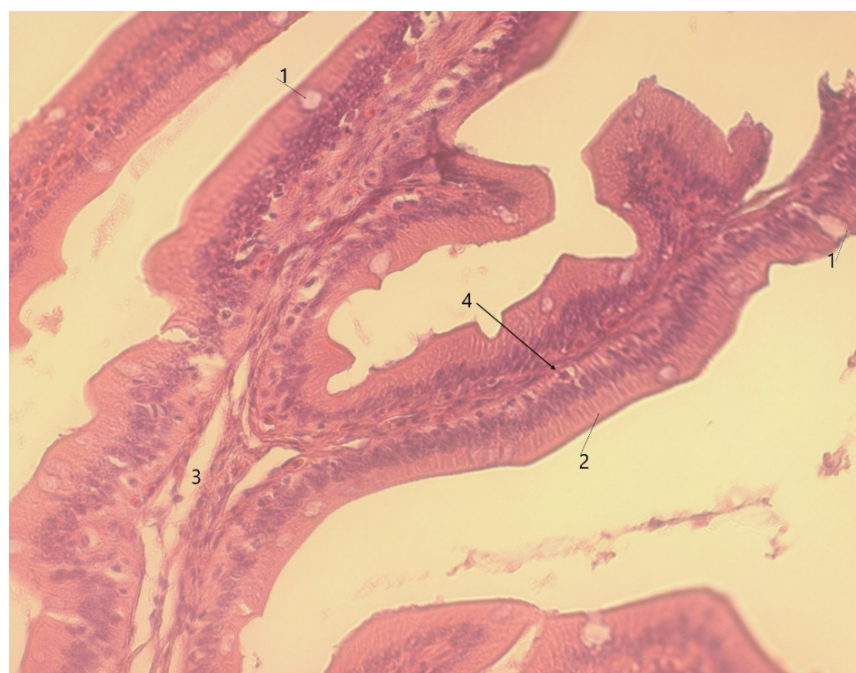


Рис. 2 - Строение структурно-функциональной единицы стенки кишечника «ворсинка-крипта» африканского клариевого сома (*Clarias gariepinus*). Ветвление и соединение ворсинок, щеточная каемка. Эксперимент. Окраска – гематоксилин-эозин. Увеличение окуляр х10 объектив х63. 1 – бокаловидные железистые клетки; 2 – высокопризматические дифференцированные энтероциты; 3 – собственно слизистая оболочка; 4 – базальные (камбиальные) клетки).

Анализ гистологической структуры, документирование проводили с помощью исследовательского моторизованного универсального микроскопа Axio Imager.M2 (Carl Zeiss, Германия) в

комплекте: цветная цифровая камера AxioCam высокого разрешения HRc; программное обеспечение для анализа и обработки информации ZEN pro.

Результаты исследований

Для оценки гистологических особенностей кишечника самок африканского клариевого сома (*Clarias gariepinus*), выращенных с использованием пробиотика «Споротермин» (эксперимент) и без него (контроль), изготавливали гистопрепараты и проводили их изучение.

Строение стенки кишечника африканского клариевого сома (*Clarias gariepinus*) у экспериментальных особей показало, что на препаратах определяется (рис. 1) внутренняя слизистая оболочка (*lamina propria mucosae*), которая представлена рыхлой соединительной тканью с кровеносными сосудами капиллярного типа. Снаружи (рис. 1) оболочка покрыта покровным эпителием – однослойным многослойным. В состав эпителия входят высокопризматические основные клетки – энтероциты (рис. 2), железистые бокаловидные клетки (рис. 2), а также базальные клетки (рис. 2), относящиеся к камбиальному типу клеток, способные к активной пролиферации, являясь источником высокодифференцированной популяции (дифферона) как основных, так и специализированных цитотипов ворсинки и крипты.

Четко выявляется мышечный слой (рис. 1), разделяющий собственно слизистую оболочку и подслизистый слой. Подслизистый слой (*tela submucosa*) (рис. 1) также представлен рых-

лой неоформленной соединительной тканью с большим количеством кровеносных и лимфатических сосудов различного калибра.

Под подслизистой оболочкой лежат два мышечных слоя (*tunica muscularis*) – один слой располагается циркулярно (внутренний), другой наружный, в котором гладкомышечные волокна лежат продольно (рис. 1).

Снаружи стенка кишечника покрыта серозной оболочкой (*tunica serosa*) (рис. 1).

Структурно-функциональная единица системы «ворсинка-крипта», представлена ворсинками большой протяженностью, разветвленными и заполняющими большую часть просвета кишечника, большая часть ворсинок соединяется друг с другом. Соотношение «ворсинка-крипта» 1:6.

Вдоль всей протяженности ворсинки четко прослеживается полярность в расположении эпителиоцитов с различной степенью дифференцировки – у основания базальные (камбиальные) эпителиоциты, далее мало дифференцированные, ближе к вершине ворсинки отмечаются высокодифференцированные энтероциты с центральным расположением ядра в цитоплазме на апикальной поверхности отмечается слой микроворсинок, среди энтероцитов высокопризматической морфологии отмечаются железистые клетки (слизистые, бакаловидные). На дне крипты расположены в небольшом количестве железистые клетки с гранулами в цитоплазме, а также призматической формы эпителиоциты. Также в пределах эпителиального пласта отмечаются редкие лимфоциты.

У контрольных особей африканского клариевого сома (*Clarias gariepinus*), которых выращивали без пробиотика, отмечается общая тенденция в изменении слизистой кишечника, которая проявляется в истончении ворсинок, уменьшении их протяженности и ветвления. Мало контактов между ворсинками. А также общим является деструкция строения самих ворсинок. В некото-

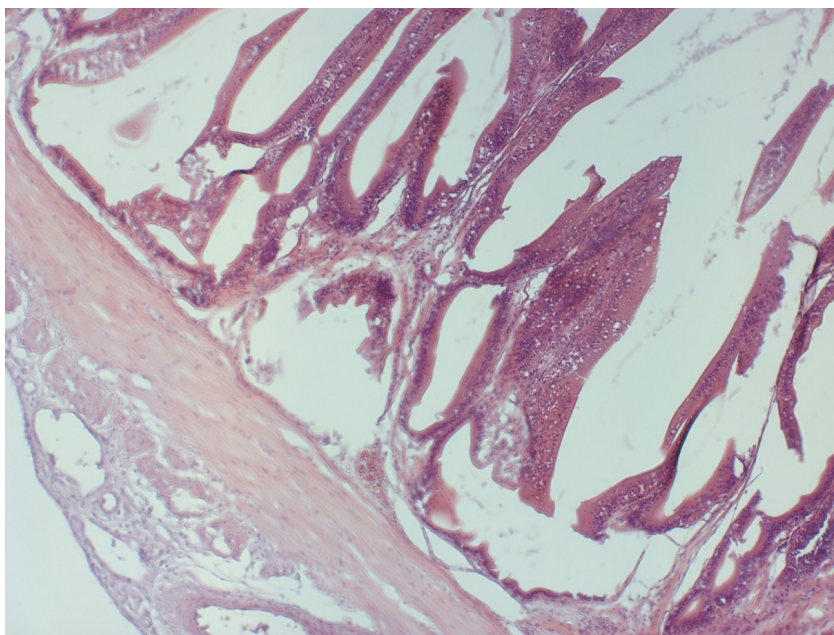


Рис. 3 - Строение стенки кишечника африканского клариевого сома (*Clarias gariepinus*). Контрольная группа. Окраска – гематоксилин-эозин. Увеличение окуляр x10 объектив x10. Истончение, укорочение и уменьшение ветвления ворсинок, деструкция ворсинок. Отек мышечного слоя.

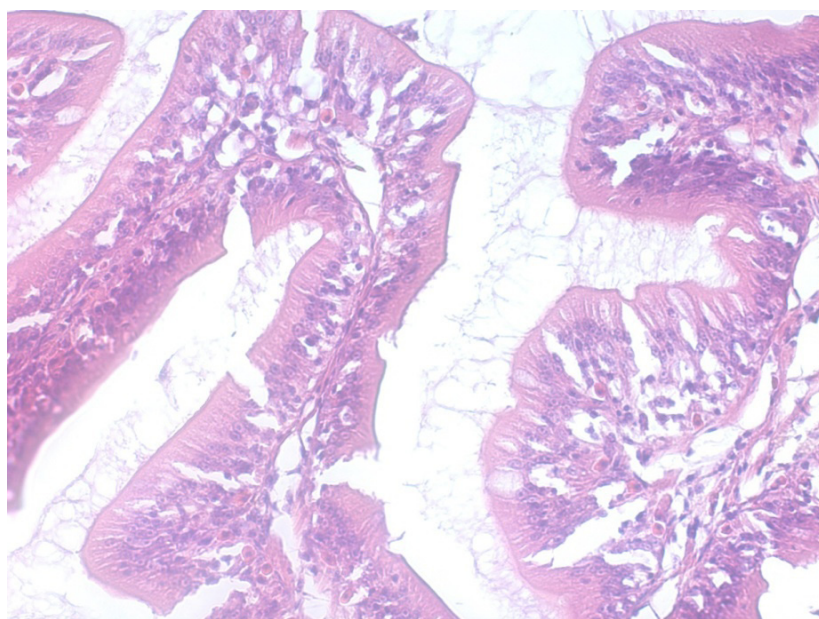


Рис. 4 - Строение стенки кишечника африканского клариевого сома (*Clarias gariepinus*). Контрольная группа. Окраска – гематоксилин-эозин. Увеличение окуляр x10 объектив x40. Деструкция ворсинок. Отек собственно слизистой оболочки.

рых случаях истончается, а в других проявляется отек собственно слизистой. Проявляется отек мышечного слоя стенки кишечника и серозной оболочки (рис. 3, 4, 6).

Тем не менее, отмечаются участки на препарате или у отдельных особей с относительно

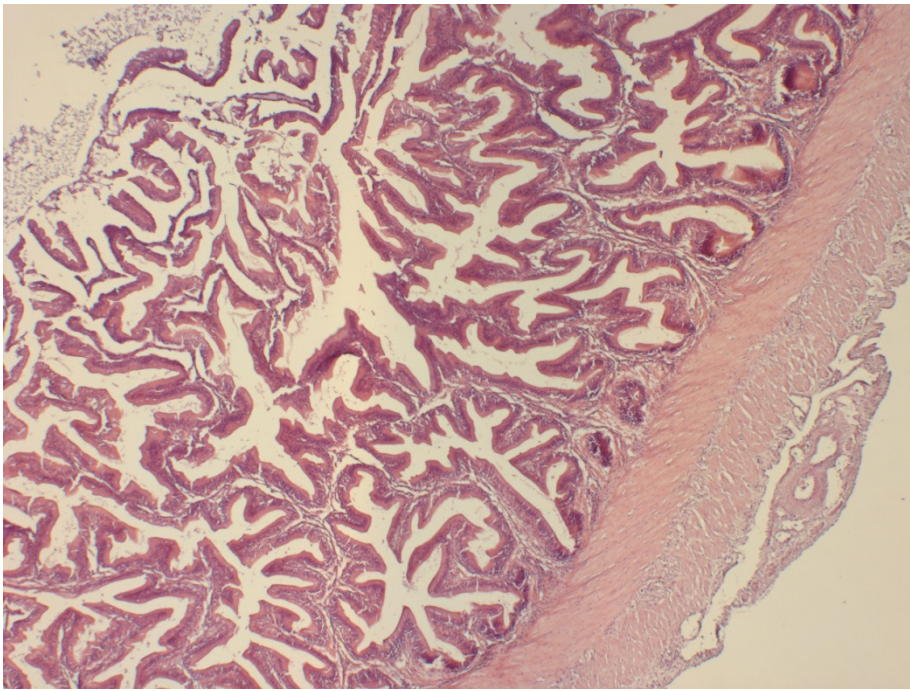


Рис. 5 - Строение стенки желудка кишечника африканского клариевого сома (*Clarias gariepinus*). Контрольная группа. Окраска – гематоксилин-эозин. Увеличение окуляр x10 объектив x10. Относительно сохранная слизистая оболочка кишечника.

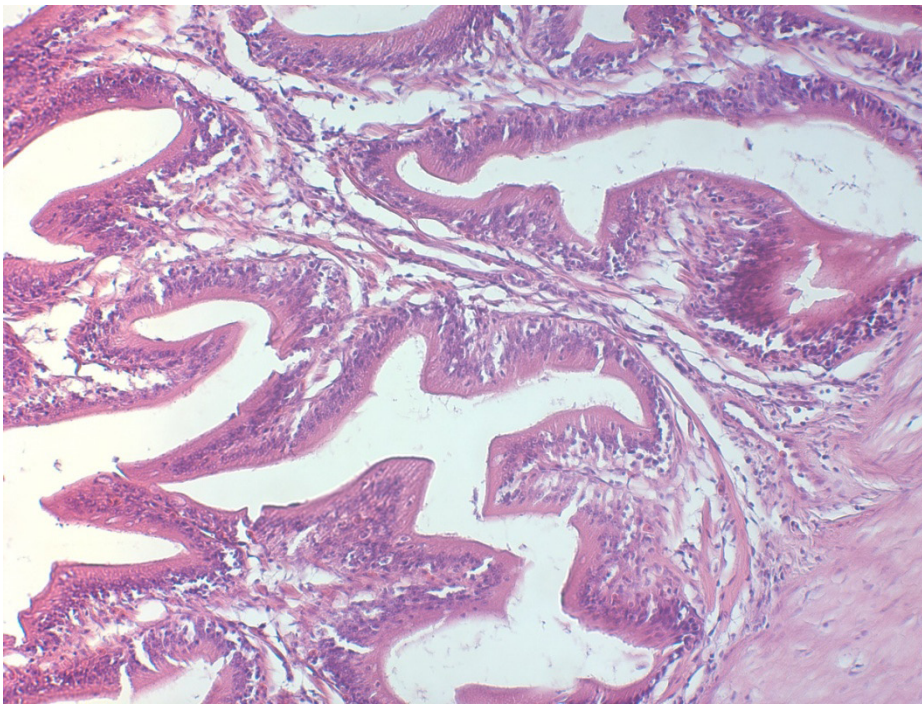


Рис. 6 - Строение стенки кишечника африканского клариевого сома (*Clarias gariepinus*). Контрольная группа. Окраска – гематоксилин-эозин. Увеличение окуляр x10 объектив x20. Укорочение и деструкция ворсинок.

сохранной структурой слизистой кишечника (рис. 5).

Проведенные нами исследования наглядно демонстрируют, что использование пробио-

тика «Споротермин» при выращивании африканского клариевого сома в условиях высокотехнологичной индустриальной аквакультуры демонстрирует неоспоримый позитивный эффект. В контрольной группе сомов, которая выращивалась без пробиотика, при гистологических исследованиях была выявлена множественная патология желудочно-кишечного тракта. Патологические изменения затронули мышечный слой стенки кишечника, серозную оболочку, ворсинки.

Выявленные патологические изменения свидетельствуют, что состояние желудочно-кишечного тракта рыб в индустриальной аквакультуре, в которой не используют пробиотики, не позволяет осуществлять полноценное пищеварение и всасывание питательных веществ. Такая рыба медленно растет, медленно набирает вес и плохо потребляет пищу.

Выводы

При оценке гистологических особенностей клеток кишечника африканского клариевого сома (*Clarias gariepinus*) были установлено, что пробиотик «Споротермин» приводит к снижению гистологических нарушений в клетках кишечника африканского клариевого сома (*Clarias gariepinus*).

У рыб, выращиваемых без пробиотика, выявлены изменения слизистой кишечника, истончение ворсинок, уменьшение их протяженности и ветвления, снижение числа контактов между

ними и деструкция самих ворсинок. Отмечается отек мышечного слоя стенки кишечника и серозной оболочки.

Библиографический список

1. Конструирование функционального рыбного продукта в условиях индустриальной аквакультуры / В. В. Романов, Е. М. Романова, В. Н. Любомирова, М. Э. Мухитова // Вестник Ульяновской государственной сельскохозяйственной академии. - 2018. - № 1 (41). - С. 151-156.

2. Яворская, Т. А. Пробиотики в аквакультуре / Т. А. Яворская // Молодежный научный вестник. - 2017. - № 11(24). - С. 18-25.

3. Пробиотики в аквакультуре / Е. А. Котова, Н. А. Пышманцева, Д. В. Осепчук, А. А. Пышманцева, Л. Н. Хакушинова // Сборник научных трудов Ставропольского научно-исследовательского института животноводства и кормопроизводства. - 2012. - Т. 3, № 1-1. - С. 100-103.

4. Использование пробиотических препаратов с иммуномодулирующим действием в кормах для осетровых рыб при садковом выращивании / А. Д. Жандалгарова, А. В. Поляко, А. А. Бахарева, Ю. Н. Грозеску // Известия Самарского научного центра Российской академии наук. - 2018. - Т. 20, № 2. - С. 107-111.

5. Ткачева, И. В. Экономическая целесообразность применения пробиотиков при выращивании карпа / И. В. Ткачева // Эффективное животноводство. - 2017. - № 4 (134). - С. 24-26.

6. Споровые пробиотики в сельском хозяйстве / А. Л. Лазовская, З. Г. Воробьева, К. Н. Слина, М. А. Кульчицкая // Успехи современной биологии. - 2013. - Т. 133, № 2. - С. 133-140.

7. Пробиотики и адаптогены в лечении аэромоноза африканского клариевого сома / Е. М. Романова, В. Н. Любомирова, Л. А. Шадыева, Т. М.

Шленкина // Вестник Ульяновской государственной сельскохозяйственной академии. - 2017. - № 4(40). - С. 86-93.

8. Probiotics in aquaculture: The need, principles and mechanisms of action and screening processes / A. Kesarcodi-Watson, H. Kaspar, M. J. Lategan, L. Gibson // Aquaculture. - 2008. - Т. 274, № 1. - С. 1-14.

9. Das, S. Prospects of using marine Actinobacteria as probiotics in aquaculture / S. Das, L. Adams, C. Burke // Applied microbiology and biotechnology. - 2008. - Т. 81, № 3. - С. 419-429.

10. Probiotics as beneficial microbes in aquaculture: an update on their multiple modes of action: A review / M. J. Zorriehzakra, M. Adel, S. T. Delshad, R. Tiwari, K. Karthik, K. Dhama, C. C. Lazado // Veterinary quarterly. - 2016. - Т. 36, № 4. - С. 228-241.

11. Hai, N. V. The use of probiotics in aquaculture / N. V. Hai // Journal of applied microbiology. - 2015. - Т. 119, № 4. - С. 917-935.

12. Kuebutornye, F. K. A. A review on the application of Bacillus as probiotics in aquaculture / F. K. A. Kuebutornye, E. D. Abarike, Y. Lu // Fish & shellfish immunology. - 2019. - Т. 87. - С. 820-828.

13. Genus bacillus, promising probiotics in aquaculture: aquatic animal origin, bio-active components, bioremediation and efficacy in fish and shellfish / M. Soltani, A. J. Lymbery, K. Ghosh, S. H. Hoseinifar, V. Kumar, S. Roy, E. Ringø // Reviews in fisheries science and aquaculture. - 2019. - Т. 27, № 3. - С. 331-379.

14. Exploring the hologenome concept in marine bivalvia: haemolymph microbiota as a pertinent source of probiotics for aquaculture / F. Desriac, P. Le. Chevalier, B. Brillet, I. Leguerinel, Y. Fleury, B. Thuillier, C. Paillard // Fems microbiology letters. - 2014. - Т. 350, №1. - С. 107-111.

15. Коржевский, Д. Э. Основы гистологической техники / Д. Э. Коржевский. – Санкт-Петербург : Специальная литература, 2010. - 95 с.

HISTOLOGICAL CHARACTERISTICS OF GUTS OF AFRICAN SHARPTOOTH CATFISH (*CLARIAS GARIEPINUS*) IN CASE OF SPOROTERMIN PROBIOTIC APPLICATION

Romanova E.M., Spirina E.V., Lyubomirova V.N., Romanov V.V.
FSBEI HE Ulyanovsk State Agrarian University
432017, Ulyanovsk, Novyi Venets boulevard, 1; tel. 8 (8422) 55-23-75;
e-mail: elspirin@yandex.ru

Key words: industrial aquaculture, African sharptooth catfish, probiotics, histology, intestines.

*A high level of bacterial content in the environment and fish tissues is noted in industrial aquaculture at high densities due to high organic pollution by metabolites. Probiotics are used to reduce the level of pathogenic and conditionally pathogenic microbiota. The article presents results of research on usage and influence of "Sporotermin" probiotic on structural and functional characteristics of the intestines of fish when breeding African sharptooth catfish (*Clarias gariepinus*). The article describes results of histological studies on the effects of "Sporotermin" probiotic on cells and tissues of fish intestines. Analysis of the histological structure and documentation was performed using an Axio Imager.M2 universal motorized research microscope (Carl Zeiss, Germany). Based on the results of the studies, differences were found in structural features of the intestines of fish bred with and without application of Sporotermin probiotic. Thus, fish that did not receive the probiotic had a general tendency for the intestinal mucosa to change, there was also edema of the muscle layer of the intestinal wall and serous membrane. Thinning of the villi, a decrease of their length and branching, structural disruption, and destruction were revealed. Such pathological changes were absent in the intestinal tissues of African sharptooth catfish which received the Sporotermin probiotic. Studies have shown the*

effectiveness of "Sporotermin" probiotic application for prevention of disorders in tissues and cells of the intestines. *Bacillus subtilis* and *Bacillus licheniformis* bacteria, which are part of Sporothermin probiotic, normalize the structure of intestinal microbiocenosis, which provides parietal digestion. The number of conditionally pathogenic and pathogenic microorganisms that cause pathological changes in intestinal tissues is reduced due to balance restoration in the intestinal normocenosis.

Bibliography

1. Development of a functional fish product in an industrial aquaculture / V. V. Romanov, E. M. Romanova, V. N. Lyubomirova, M. E. Mukhitova // *Vestnik of Ulyanovsk State Agricultural Academy*. - 2018.- No. 1 (41). - P. 151-156.
2. Yavorskaya, T. A. Probiotics in aquaculture / T. A. Yavorskaya // *Youth Scientific Vestnik*. - 2017. - No. 11 (24). - P. 18-25.
3. Probiotics in aquaculture / E. A. Kotova, N. A. Pyshmantseva, D. V. Osepchuk, A. A. Pyshmantseva, L. N. Tkhakushinova // *Collection of scientific papers of Stavropol Scientific Research Institute of Animal breeding and feed production*. - 2012. - V. 3, No. 1-1. - P. 100-103.
4. Usage of probiotic products with immunomodulatory effects in feed for sturgeon fish in case of cage breeding / A. D. Zhandalgarova, A. V. Polyako, A. A. Bakhareva, Yu. N. Grozesku // *Vestnik of Samara Scientific Center of the Russian Academy of Sciences*. - 2018.- V. 20, No. 2. - P. 107-111.
5. Tkacheva, I.V. Economic reasonability of using probiotics for carp breeding / I.V. Tkacheva // *Effective animal breeding*. - 2017. - No. 4 (134). - P. 24-26.
6. Spore probiotics in agriculture / A. L. Lazovskaya, Z. G. Vorobyeva, K. N. Slinina, M. A. Kulchitskaya // *Successes in modern biology*. - 2013. - V. 133, No. 2. - P. 133-140.
7. Probiotics and adaptogens in treatment of aeromonosis of African sharptooth catfish / E. M. Romanova, V. N. Lyubomirova, L. A. Shadyeva, T. M. Shlenkina // *Vestnik of Ulyanovsk State Agricultural Academy*. - 2017. - No. 4 (40). - P. 86-93.
8. Probiotics in aquaculture: The need, principles and mechanisms of action and screening processes / A. Kesarcodi-Watson, H. Kaspar, M. J. Lategan, L. Gibson // *Aquaculture*. - 2008. - V. 274, № 1. - P. 1-14.
9. Das, S. Prospects of using marine Actinobacteria as probiotics in aquaculture / S. Das, L. Adams, C. Burke // *Applied microbiology and biotechnology*. - 2008. - V. 81, № 3. - P. 419-429.
10. Probiotics as beneficial microbes in aquaculture: an update on their multiple modes of action: A review / M. J. Zorriehzahra, M. Adel, S. T. Delshad, R. Tiwari, K. Karthik, K. Dhama, C. C. Lazado // *Veterinary quarterly*. - 2016. - V. 36, № 4. - P. 228-241.
11. Hai, N. V. The use of probiotics in aquaculture / N. V. Hai // *Journal of applied microbiology*. - 2015. - V. 119, № 4. - P. 917-935.
12. Kuebutornye, F. K. A. A review on the application of *Bacillus* as probiotics in aquaculture / F. K. A. Kuebutornye, E. D. Abarike, Y. Lu // *Fish & shellfish immunology*. - 2019. - V. 87. - P. 820-828.
13. Genus *Bacillus*, promising probiotics in aquaculture: aquatic animal origin, bio-active components, bioremediation and efficacy in fish and shellfish / M. Soltani, A. J. Lymbery, K. Ghosh, S. H. Hoseinifar, V. Kumar, S. Roy, E. Ringø // *Reviews in fisheries science and aquaculture*. - 2019. - V. 27, № 3. - P. 331-379.
14. Exploring the hologenome concept in marine bivalvia: haemolymph microbiota as a pertinent source of probiotics for aquaculture / F. Desriac, P. Le. Chevalier, B. Brillet, I. Leguerinel, Y. Fleury, B. Thuillier, C. Paillard // *Fems microbiology letters*. - 2014. - V. 350, №1. - P. 107-111.
15. Korzhevsky, D. E. Fundamentals of histological technology / D. E. Korzhevsky. - St. Petersburg: Special. Lit, 2010. --- 95 p.