

УДК 636:611.136.7:636.8

## ПАТОМОРФОЛОГИЯ ФИБРИНОЗНОГО ПЕРИКАРДИТА У СВИНЬИ

*Шмидт П.А., студент 3 курса ФВМиБ  
Научный руководитель - Богданова М.А., кандидат  
биологических наук, доцент  
ФГБОУ ВО Ульяновский ГАУ*

**Ключевые слова:** вскрытие, патоморфология, сердце, перикардит, фибрин, свинья.

*Перикардит – воспаление наружной оболочки сердца (перикарда, сердечной сумки) нетравматического и травматического характера. Перикардит появляется как осложнение ряда инфекционных и незаразных заболеваний свиней — при роже, чуме, пневмонии. В этой статье рассматривается фибринозный перикардит у поросенка*

Благополучное ведение и развитие домашних животных невозможно без участия ветеринарной службы. На сегодняшний день современные методы диагностики и лечебно-профилактических мероприятий требуют от специалистов знаний анатомо-топографических особенностей органов и систем, чтобы уметь находить различие между нормой и патологией.

Цель работы: применить теоретические знания по секционному курсу на практике, изучить анатомо-морфологическое строение сердца и структурные изменения этого органа.

Материал и методика исследований. Нами проведена работа по изучению органов грудной полости, их анатомическое строение и изменения. При вскрытии изучали труп поросенка, порода крупная белая,

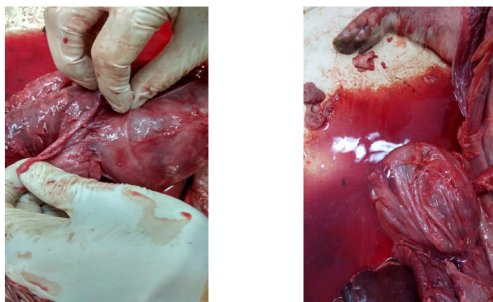
масть белая, который принадлежал хозяйству\_ООО Свинокомплекс «Волжский».

Патологоанатомическое вскрытие провели в секционном зале факультета ветеринарной медицины и биотехнологии. При вскрытии использовали метод Г. В. Шора (метод эвисцерации)

Результаты исследований и их обсуждение. При исследовании трупа мы особое внимание уделили осмотру сердца.

Сердце клиновидной формы, эпикард, шероховатый блестящий,

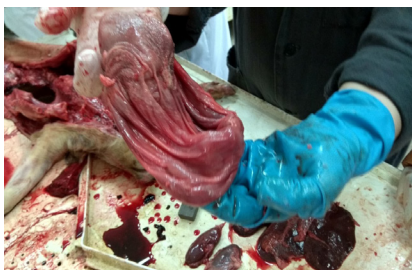тонкий, бесцветный, сосуды кровенаполнены. Подэпикардальная клетчатка жира не содержит. Миокард красно-розового цвета, соотношение толщины миокарда правого желудочка к левому 1:4, рисунок мышечных волокон хорошо выражен. Полости сердца умеренно наполнены полусвернувшейся кровью тёмно-вишнёвого цвета. Эндокард гладкий, блестящий, тонкий, прозрачный. Полости сердца умеренно наполнены полусвернувшейся кровью тёмно-вишнёвого цвета.



**Рисунок 1, 2 - Фибринозный перикардит**

Перикард гладкий, мутный, почти сухой, с трудом отделяется.

На поверхности листков перикарда видны рыхлые серовато-желтоватые наложения фибринозных масс. Наблюдали сращение перикарда с сердцем. Перикард покрывается как бы волосатым покровом. Такое сердце называют «волосатым».



**Рисунок 3 - Сердце пораженное фибринозным перикардитом**

**Заключение.** На основании результатов вскрытия мы можем поставить патологоанатомический диагноз - фибринозный перикардит.

*Библиографический список:*

1. Богданова, М.А. Патологическая физиология/ М.А. Богданова, Н.А. Любин, И.И. Богданов.- Ульяновск, 2015. - 222 с.
2. Тельцов, Л.П. Биология развития и законы индивидуального развития человека и животных / Л.П. Тельцов, А.А. Степочкин, И.Г. Музыка //Вестник Ульяновской государственной сельскохозяйственной академии. 2010. № 1. С. 86-92.
3. Шишков, Н.К. Внутренние незаразные болезни животных/ Н.К. Шишков, И.И. Богданов, А.З. Мухитов, И.Н. Хайруллин, А.А. Степочкин, А.Н. Казимир, М.А. Богданова. - Ульяновск, 2009. Часть 2.
4. Хохлова, С.Н. Спланхнология в норме и патологии: учебное пособие / С.Н. Хохлова, М.А. Богданова - Ульяновск: ФГБОУ ВО Ульяновский ГАУ, 2017. - 144 с.

## **ANALYSIS OF PATHOMORPHOLOGICAL CHANGES IN FIBRINOUS PERICARDITIS IN PIGS**

*Schmidt P. A.*

**Key words:** *autopsy, pathomorphology, heart, pericarditis, fibrin, pig*

*Pericarditis – inflammation of the outer shell of the heart (pericardium, heart bag) non-traumatic and traumatic nature. Pericarditis appears as a complication of a number of infectious and non-infectious diseases of pigs — with erysipelas, plague, pneumonia. This article discusses fibrinous pericarditis in the pig.*