

УДК 619: 616.988.6

## К ВОПРОСУ ОБ ЭТИОЛОГИИ И ДИФФЕРЕНЦИАЛЬНОЙ ДИАГНОСТИКИ ПЛОСКОКЛЕТОЧНЫХ ПАПИЛЛОМ И ПЛОСКОКЛЕТОЧНЫХ КАРЦИНОМ У СОБАК

*Н. А. Кудачева, кандидат ветеринарных наук, доцент,  
тел. 8(987)9149744, NAlmakaeva@yandex.ru  
ФГБОУ ВО Самарский ГАУ*

**Ключевые слова:** онкология, плоскоклеточная папиллома, плоскоклеточный рак, койлоцитоз, новообразования.

*В последнее время среди собак отмечают преобладание эпителиальных опухолей без специфической локализации, в частности плоскоклеточные папилломы и плоскоклеточные карциномы. В статье представлен гистологический анализ указанных новообразований, выделены гистологические критерии дифференциальной диагностики. Указаны результаты последних научных исследований, ориентированные на типизацию опухолей в зависимости от выделенного вида папилломавируса.*

**Введение.** Опухоли эпителиального происхождения у собак наиболее распространенные новообразования, преимущественно диагностируют базалиомы, плоскоклеточные карциномы и папилломы [1]. Для указанных опухолей характерен экзофитный рост, характеризующийся постепенным увеличением изъязвляющейся, утолщенной бляшки над поверхностью кожи, что требует гистологической дифференциации [2]. Особенностью паренхимы папиллом является наличие измененных эпителиоцитов на терминальной стадии койлоцитарной активности, с выраженной вакуолизацией, формированием околоядерных зон просветления и разрушением клеточной структуры [3]. Плоскоклеточные карциномы относятся к злокачественным новообразованиям. Основная масса опухоли представлена эпителиальными клетками, инфильтрирующими нижележащую дерму на разных этапах созревания, поэтому в структуре новообразования выделяют гистологическое разнообразие [4]. Последние исследования все чаще указывают на связь вирусной репликации с формированием эпителиальных опухолей. При этом, несмотря на специфичность поражений сложно указывать на единообразие формирований при поражении тем или иным типом папилломавируса. Ряд авторов отмечает возможность малигнизации плоскоклеточных

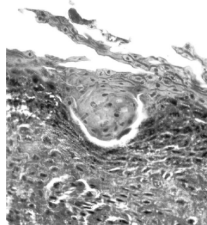
папиллом при иммунодефицитных состояниях у собак, что фактически ассоциирует папилломавирусы не только с доброкачественными, но и со злокачественными новообразованиями [5]. Исходя из вышеизложенного была поставлена цель – выявить дифференциальные критерии эпителиальных опухолей без специфической локализации, в частности плоскоклеточных папиллом и плоскоклеточных карцином, с учетом гистологических особенностей и последних научных исследований, касающихся вопросов этиологии и вирусного генеза.

**Материалы и методы исследования.** Диагноз устанавливался исключительно на основании гистологического исследования. Эпителиальные новообразования фиксировались общепринятыми методами, гистологическая диагностика проводилась с использованием замораживающего микротома МЗП-01 «Техном» и окрашивания гематоксилин-эозиновым методом. Для выявления дифференциальных критериев проводили анализ на наличие следующих признаков: гиперкератоза, паракератоза, акантоза, дискератоза, койлоцитарной атипии, формирование «жемчужин», особенностей развития стромы и паренхимы. Проведен сравнительный теоретический таксономический анализ классификации папилломавирусов собак и вызываемых ими специфических новообразований в соответствии с научными данными.

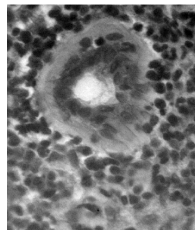
**Результаты исследований и их обсуждение.** При анализе распространения опухолей отмечено преобладание в структуре эпителиальных опухолей без специфической локализации папиллом, составляющих около 80%, базалиомы и плоскоклеточные карциномы встречаются значительно реже и составляют около 13% и 7% соответственно. Выделенная плоскоклеточная карцинома, в частности высокодифференцированная форма, имеет морфологические и гистологические параллели с плоскоклеточными папилломами собак. Морфологически плоскоклеточные папилломы и плоскоклеточные карциномы представляют собой новообразования в виде «цветной капусты» с признаками изъязвления и нередко кровоточивости.

Основное отличие плоскоклеточных папиллом от карцином это паренхимально-стромальное строение, с преобладанием паренхимы над стромой, состоящей из сосудов и клеток соединительной ткани. Подобное строение не характерно для карцином, стромальный компонент практически не выражен, гистологическая структура обусловлена динамическим процессом на фоне клонального роста кератиноцитов.

Плоскоклеточные карциномы представлены клетками плоского эпителия, составляющие паренхиму опухоли. Выраженная кератини-



**Рисунок 1 - Плоскоклеточная папиллома (жемчужина), гематоксилин-эозином, ув. х400.**



**Рисунок 2 - Плоскоклеточная карцинома (раковая жемчужина) гематоксилин-эозин, ув. х400**

зация сопровождается формированием «раковых жемчужин», локализующихся в паренхиме опухоли, где не просматривается исходное строение кожи, в частности среди атипичных кератиноцитов, располагающихся за пределами базальной мембраны, целостность которой нарушена, вследствие инвазивности опухоли. В плоскоклеточных папилломах также встречаются атипичные плоские клетки (дискератоциты) в виде «жемчужин» с ороговением в центре (Рис. 1), напоминающие «раковые жемчужины» при плоскоклеточных карциномах кожи (Рис. 2).

В соответствии с последними научными данными папилломавирусы ассоциируются с различными поражениями кожи и слизистых оболочек, что несколько меняет представление о причинах развития новообразований. Отмечено, что из-за их тканевой специфичности папилломавирусы могут быть сгруппированы, т.е. которые влияют на клетки кожи, а так же поражающие клетки слизистой оболочки [6, 7, 8, 9].

На основании последних исследований можно выделить следующие типы новообразований в зависимости от таксономической принадлежности папилломавируса: папилломы различной локализации (кожа, слизистые оболочки), злокачественные верруциформные эпидермодисплазии, пигментные поражения (пигментная бляшка), инвертированные папилломы, плоскоклеточные карциномы (Таблица).

**Заключение.** Таким образом, для плоскоклеточных папиллом и плоскоклеточных карцином характерны явления гиперкератоза, паракератоза, акантоза и дискератоза. Дифференциальные критерии, позволяющие ориентироваться на гистологический диагноз – плоскоклеточная папиллома, наличие стромы, с выраженными сосудами и соединительнотканными элементами, койлоцитарная атипия. Формирование «жемчужин» характерно как для папиллом (жемчужина), так и

**Таблица - Особенности новообразований в зависимости от вида вируса *Canis familiaris papillomavirus* (CPV)**

№ п/п	Вид вируса	Род вируса	Новообразования
1	CPV-1	Lambdapapillomavirus	Оральная / кожная папилломы
2	CPV-2	Taupapillomavirus	Кожная папиллома
3	CPV-3	Chipapillomavirus	Злокачественная верруциформная эпидермодисплазия
4	CPV-4	Chipapillomavirus	Пигментные поражения
5	CPV-5	Chipapillomavirus	Пигментная бляшка
6	CPV-6	Lambdapapillomavirus	Инвертированная папиллома
7	CPV-7	Taupapillomavirus	Плоскоклеточная карцинома
8	CPV-8	Chipapillomavirus	Пигментная бляшка
9	CPV-9	Chipapillomavirus	Пигментная бляшка
10	CPV-10	Chipapillomavirus	Пигментная бляшка
11	CPV-11	Chipapillomavirus	Пигментная бляшка
12	CPV-12	Chipapillomavirus	Нет сообщений
13	CPV-13	Taupapillomavirus	Оральные папилломы
14	CPV-14	Chipapillomavirus	Пигментная бляшка
15	CPV-15	Chipapillomavirus	Нет сообщений
16	CPV-16	Chipapillomavirus	Пигментная бляшка
17	CPV-17	Taupapillomavirus	Плоскоклеточная карцинома
18	CPV-18	Chipapillomavirus	Нет сообщений
19	CPV-19	Taupapillomavirus	Нет сообщений
20	CPV-20	Chipapillomavirus	Нет сообщений

для карцином (раковая жемчужина), отличие в паренхимальной локализации и особенностях окружающих клеток, составляющих паренхиму опухоли, в частности кератиноцитов у плоскоклеточных папиллом и дискератиноцитов у плоскоклеточных карцином.

*Библиографический список:*

1. Ишенбаева, С. Н. Опухоли кожи у собак (морфологическая диагностика, статистика) / Ишенбаева С. Н., Иргашев А. Ш., Асанова Э. И. и др. // Наука и новые технологии. – 2012. – № 1. – С. 73-78.
2. Кудачева, Н. А. Клинико-гистологическая характеристика частного случая плоскоклеточного рака кожи собаки / Н.А. Кудачева. – Вестник ветерина-

- рии. – 2012. - №63 (4). – С. 122-124.
3. Кудачева, Н. А. Койлоцитарная атипия эпителия как цитоморфологический критерий диагностики папилломатоза / Н. А. Кудачева. // Ветеринария и кормление. – 2015. – №4. – С. 38-39.
  4. Кудачева, Н.А. Гистогенез плоскоклеточного рака кожи собак / Н.А. Кудачева // Известия Оренбургского государственного аграрного университета, – 2013. – №2 (40). – С. 116-118.
  5. Goldschmidt, M. H. Papillomavirus Infection Progressing to Metastatic Squamous Cell Carcinoma in Bone Marrow-Transplanted X-Linked SCID Dogs / M. H. Goldschmidt, J. S. Kennedy, D. R. Kennedy et al. // J. Virol. – 2006. – № 80 (13). – P. 6621-6628.
  6. Rector, A. Animal papillomaviruses / A. Rector, M. Ranst // Virology. – 2013. – № 445. – P. 213-223.
  7. Lange, C.E. A case of a canine pigmented plaque associated with the presence of a Chipapillomavirus / C.E. Lange, K. Tobler, A. Lehner et al. // Vet. Dermatol. – 2012. – № 23 (76–80). – P. 18-79.
  8. Munday, J. S. Genomic characterisation of canine papillomavirus type 17, a possible rare cause of canine oral squamous cell carcinoma / Munday J. S., Dunowska M., Laurie R.E. et al. // Vet Microbiol. – 2016. – № 182. – P. 135-140.
  9. International Committee on Taxonomy of Viruses ICTV [Электронный ресурс] // Официальный сайт МКТВ [сайт] [https://talk.ictvonline.org/ictv-rpports/ictv\\_online\\_report/dsdnaviruses/w/papillomaviridae/918/genuschipapillomavirus](https://talk.ictvonline.org/ictv-rpports/ictv_online_report/dsdnaviruses/w/papillomaviridae/918/genuschipapillomavirus) // (дата обращения: 15.04.2019).

## TO THE QUESTION OF ETIOLOGY AND DIFFERENTIAL DIAGNOSIS OF SQUAMOUS PAPILLOMAS AND SQUAMOUS CELL CARCINOMAS IN DOGS

*Kudacheva N.A.*

**Key words:** *oncology, squamous cell papilloma, squamous cell carcinoma, coylocytosis, neoplasms.*

*In the last time among dogs note the prevalence of epithelial tumors without specific locality in particular squamous papillomas and squamous cell carcinomas. The article presents a histological analysis tumors, identified histological criteria for differential diagnosis. The results of recent scientific studies focused on the typification of tumors depending on the selected type of papillomavirus are indicated.*