

УДК 636.8

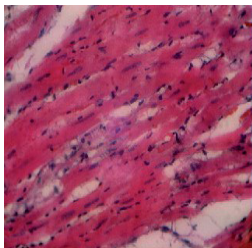
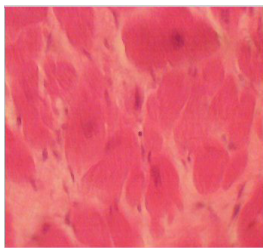
ГИПЕРТРОФИЧЕСКАЯ КАРДИОМИОПАТИЯ КОШЕК

*Шишова А. Д., студентка 2 курса ФВМиБ
Научный руководитель – Хохлова С.Н., к. б. н., доцент
ФГБОУ ВО Ульяновский ГАУ*

Ключевые слова: гипертрофическая кардиомиопатия, кардиомиоциты, тромбоэмболия, сердечная недостаточность.

Именно это заболевание чаще всего встречается у наших четвероногих питомцев. В данной статье речь пойдет об общей характеристике и проявляющихся симптомах при гипертрофической кардиомиопатии у кошек.

Кардиомиопатия - это заболевание миокарда, отличительной чертой которого является наличие дефекта в самой сердечной мышце. Гипертрофическая кардиомиопатия (ГКМП) включает в себя увеличение размеров сердца, возникновение сердечной недостаточности, нарушение сердечного ритма и проводимости. Иными словами, проблема лежит в самой стенке сердечной мышцы, а именно, нехватке миозина. Сердце стремится компенсировать нехватку белковых молекул, в результате чего, мышечные волокна утолщаются. При гипертрофической кардиомиопатии очень часто образуется утолщение в области базальной части межжелудочковой перегородки, вызывая существенное сужение выносящего тракта и способствуя развитию динамической обструкции. Этот наиболее распространенный вариант распределения гипертрофии при ГКМП носит название асимметричной гипертрофии перегородки.[1] С течением болезни, изменения в сердечной мышце накапливаются. Она теряет тонус, подвижность и эластичность. Полости желудочков при этом уменьшаются. Сердце теряет способность нормально сокращаться. Организм не получает достаточное количество кислорода и питательных веществ. Наступает кислородное голодание. Первыми симптомами болезни может стать быстрая утомляемость питомца, одышка и кашель. Однако, наибольшую опасность для здоровья представляет не только сама болезнь, но и её последствия. Самым частым из осложнений, сопровождающих ГКМП, является тромбоэмболия. Возникающие вследствие болезни тромбы могут перекрыть жизненно важные сосуды в организме животного. Наиболее часто закупориваются бедренные артерии. В этом случае первым симптомом

**Рисунок 1****Рисунок 2**

заболевания становится внезапный паралич тазовых конечностей с выраженным болевым синдромом. Кошка кричит, не дает дотронуться до задних конечностей. Болезнь несет и породную предрасположенность. Гипертрофическая кардиомиопатия может возникнуть у кошек любой породы, и в любом возрасте.[2; 4]

Исследование миокарда. При ГКМП наблюдается выраженная гипертрофия кардиомиоцитов. Они расположены в виде коротких пучков, разделенных рыхлой соединительной тканью. В ходе исследования мы сравнили два гистологических среза миокарда кошек. На первом срезе (рис.1), кардиомиоциты были расположены довольно плотно по отношению друг к другу, образуя функциональные волокна. Патологии не было выявлено. На втором срезе (рис.2), напротив, кардиомиоциты были гипертрофированы, увеличены в размере ядра. Именно так выглядит стенка сердца при возникновении ГКМП. [3]

Гипертрофическая кардиомиопатия - очень коварная болезнь, причины возникновения которой полностью до сих пор не исследованы. Только своевременное лечение и правильная диагностика позволят продлить жизнь вашему питомцу. При появлении признаков одышки, кашля или быстрой утомляемости у вашей кошки, стоит записаться на прием к ветеринару-кардиологу.[1]

Библиографический список:

1. Симанова, Н.Г. Оптимизация учебного процесса по курсу анатомии домашних животных / Н.Г. Симанова // Материалы Всероссийской научно-практической конференции. - 2005. - С. 308-310.
2. Учебная практика по анатомии домашних животных: методические указания для студентов 1 курса по специальности «Ветеринария» / Н.А. Жеребцов, Н.Г. Симанова, С.Н. Хохлова, А.Н. Фасахутдинова, В.М. Елин. - Ульяновск:

- УГСХА, 2004. - С. 45.
3. Гистогенез вегетативных ганглиев собаки / Н.Г. Симанова, С.Н. Хохлова, Т.Г. Скрипник, А.Н. Фасахутдинова, Е.Н. Исаева // Вестник Ульяновской государственной сельскохозяйственной академии. - 2011. - № 2. - С.63-68.
 4. Симанова, Н.Г. Возрастные особенности миелоархитектоники шейного отдела блуждающего нерва свиньи и собаки / Н.Г. Симанова, Т.Г. Скрипник // Вестник Ульяновской государственной сельскохозяйственной академии. - 2007. - № 1. - С. 62-64.

HYPERTROPHIC CARDIOMYOPATHY OF CATS.

Shishova A. D.

Keywords: *hypertrophic cardiomyopathy, cardiomyocytes, thromboembolism, heart failure.*

It is this disease that most often occurs in our four-legged pets. In this article, we will talk about a common characteristic and manifested symptoms in hypertrophic cardiomyopathy in cats.