

УДК 619:618.1

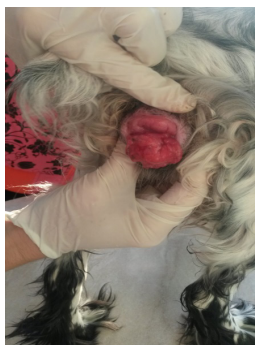ВЕНЕРИЧЕСКАЯ САРКОМА

*Соболева А.А., студентка 4 курса ФВМиБ
Научный руководитель – Ляшенко П.М., к.в.н., доцент
ФГБОУ ВО Ульяновский ГАУ*

Ключевые слова: собака, опухоль, слизистая оболочка, лечение.

Венерическая саркома это одно из немногих злокачественных новообразований передающихся половым путем. Но в отличие от всех новообразований венерическая саркома не может образовать метастазы. Поэтому заболевание также называют трансмиссивной саркомой. На сегодняшний день венерическая саркома недостаточно изучена, а вирусная этиология передачи заболевания не доказана.

Венерическая саркома (трансмиссивная саркома) — это злокачественная опухоль особого типа, которой болеют как самки, так и самцы собак, локализующаяся на слизистой оболочке перед входом во влагалище и возле полового члена. Также может распространиться на области рта, носа и конъюнктиву животного. Облизывание опухоли способствует переносу ее клеток, что значительно ухудшает состояние больного животного. Имеет вид вилка капусты (рис.1). Возбудителем данного заболевания является живая опухолевая клетка [1,2].



**Рисунок 1 –
Венерическая саркома
у суки**

Инкубационный период венерической саркомы варьирует от месяца и более полу года. Ранние стадии развития опухоли протекают бессимптомно. Но можно заметить некоторое беспокойство собаки, частое мочеиспускание. Собака часто начинает облизывать половые органы.

К основным клиническим признакам у сук можно отнести следующие симптомы: кровянистые выделения из половой щели; округлые бугристые гроздьевидные образования от сероватого до красновато-бурого цвета; отек и покрасне-

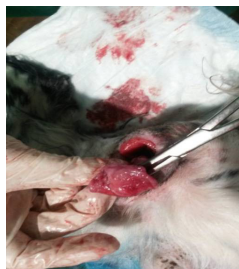


Рисунок 2- Удаление опухоли

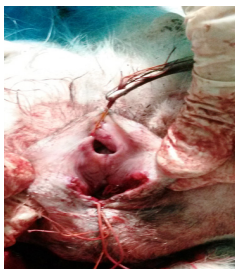

Рисунок 3 – Сшивание слизистых оболочек

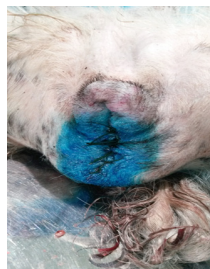

Рисунок 4 - В конце операции

ние вульвы; выпячивание и удлинение промежности с гнойными выделениями из половой щели [1,3].

Существует два способа лечения:

1. **консервативном лечении** - проводится химиотерапия, то есть используется комбинация противоопухолевых препаратов.

2. **хирургическое лечение** - операция проводится под общим наркозом, с эпидуральной анестезией задних конечностей [3,4].

В ветеринарной клинике «DOGtop» я наблюдала клинический случай венерической саркомы у беспородной собаки, возраста 5 лет. После овариогистэктомии прошло полгода, и хозяева собаки вновь обнаружили кровянистые выделения из вульвы и ее отек. Обратились в клинику с претензиями, в результате, после клинического осмотра, выяснили, что у собаки на стенке вульвы развивается венерическая саркома (рис.1).

Собаку сразу же отправили на хирургическое лечение (рис.2,3,4).

Ветеринарный хирург удалил опухоль ножницами (рис.2) и вырезал близлежащие ткани скальпелем.

После на слизистые оболочки наложил саморассасывающиеся швы (рис.3), но так чтобы не прошить клитор и оставить маленькое отверстие, иначе будут проблемы с мочеиспусканием (рис.4). Назначил Винкристин в дозе 1,5 мл.

После операции рану обработали антибактериальным препаратом «Термицин». Назначили антибиотикотерапию, а также лечение препаратом Винкристином в дозе 0,5 мг на животного. Курс лечения составлял четыре инъекции. Через месяц собаку привели на повторный

прием, рецидив не возник, послеоперационная рана зажила без отклонений.

Из выше сказанного можно сделать вывод, что лечить венерическую саркому лучше комбинированным способом, т.е. после хирургического лечения использовать консервативное лечение в профилактических дозах, т.к. даже не значительный остаток венерической саркомы, которого не видно глазом, может привести к рецидиву.

Библиографический список:

1. Багманов, М.А. Практикум по акушерству и гинекологии / М.А. Багманов, Н.Ю. Терентьева, С.Р. Юсупов, О.С. Багданова. - Санкт-Петербург: Лань, 2017. -123 с.
2. Коновалова, А.А Гормональные препараты при гинекологических заболеваниях собак // А.А. Коновалова, Н.Ю. Терентьева // В мире научных открытий. Материалы V всероссийской студенческой научной конференции. -Ульяновск: УГСХА, 2016. – С. 277-279.
3. Опухоли грудной стенки у собак и кошек и их лечение путем радикального иссечения / С.А. Ягников, Л.С. Барсемян, Я.А. Ягникова, О.А. Кулешова, Ф.А. Кузнецова, Р.Д. Будаев, С.Г. Рамазанов // Российский ветеринарный журнал. Мелкие домашние и дикие животные. - 2016. - № 4. - С. 15-21.
4. Эндоскопическая диагностика различных патологий у мелких домашних животных / В.А. Ермолаев, А.В. Сапожников, Е.М. Марьин, П.М. Ляшенко // Материалы V всероссийской межвузовской конференции по ветеринарной хирургии. – Москва: ГАВМиБ им. К.И. Скрябина, 2015. - С. 20-23.

VENERICAL SARCOM

Soboleva A.A.

Key words: *dog, tumor, mucous membrane, treatment.*

Veneral sarcoma is one of the few malignant neoplasms transmitted sexually. But unlike all neoplasms, the venereal sarcoma can not form metastases. Therefore, the disease is also called transmissible sarcoma. To date, the venereal sarcoma has not been adequately studied, and the viral etiology of transmission has not been proven.